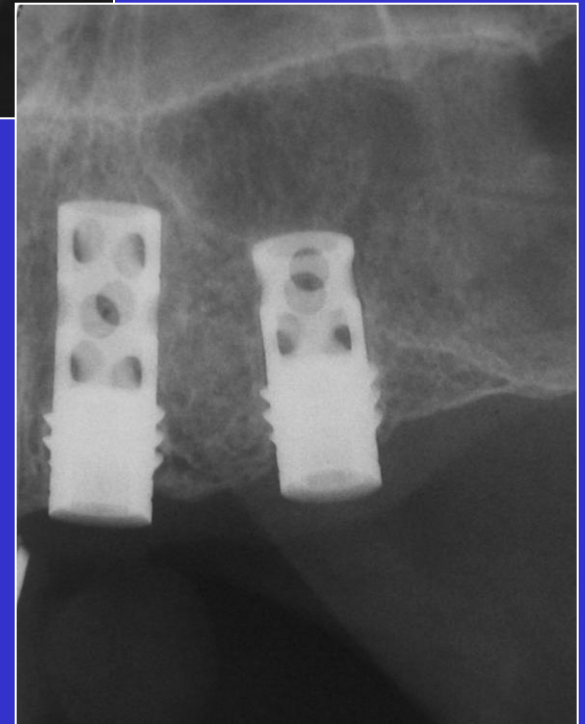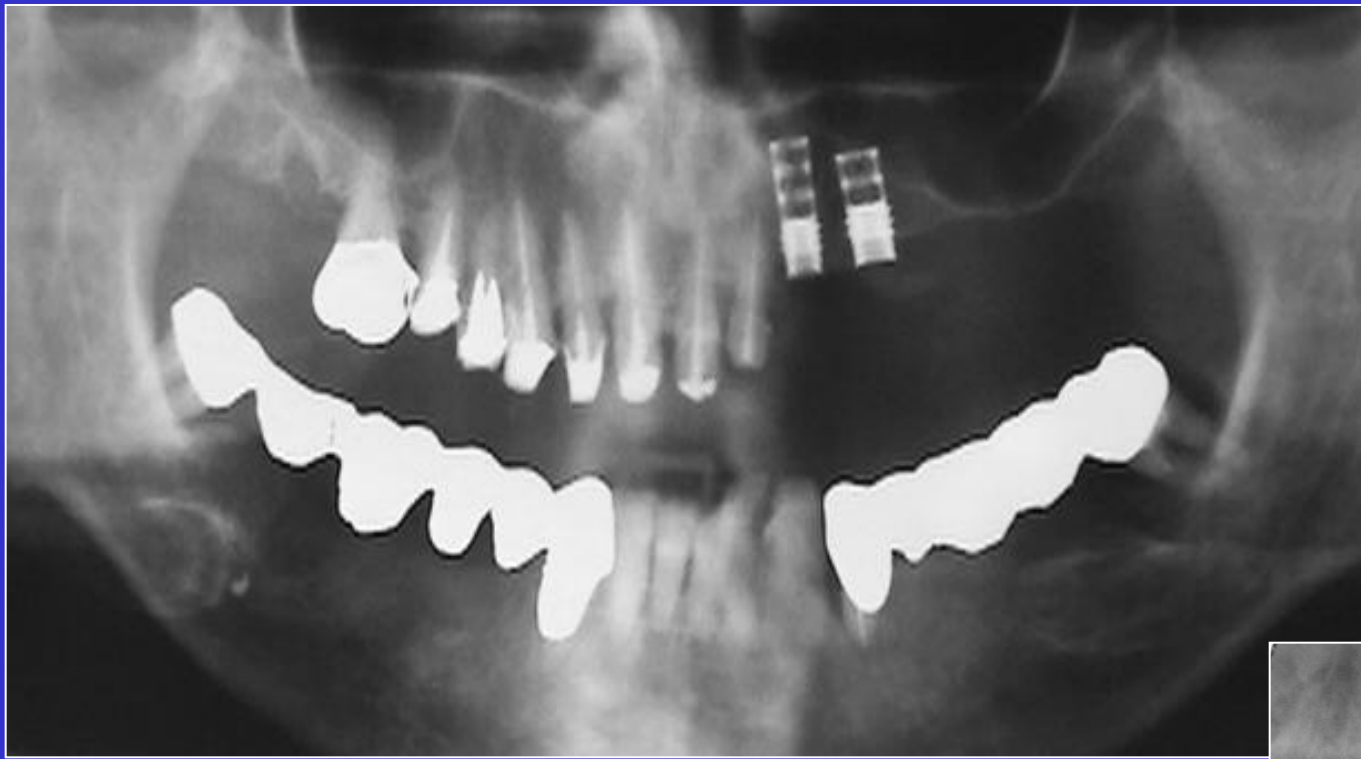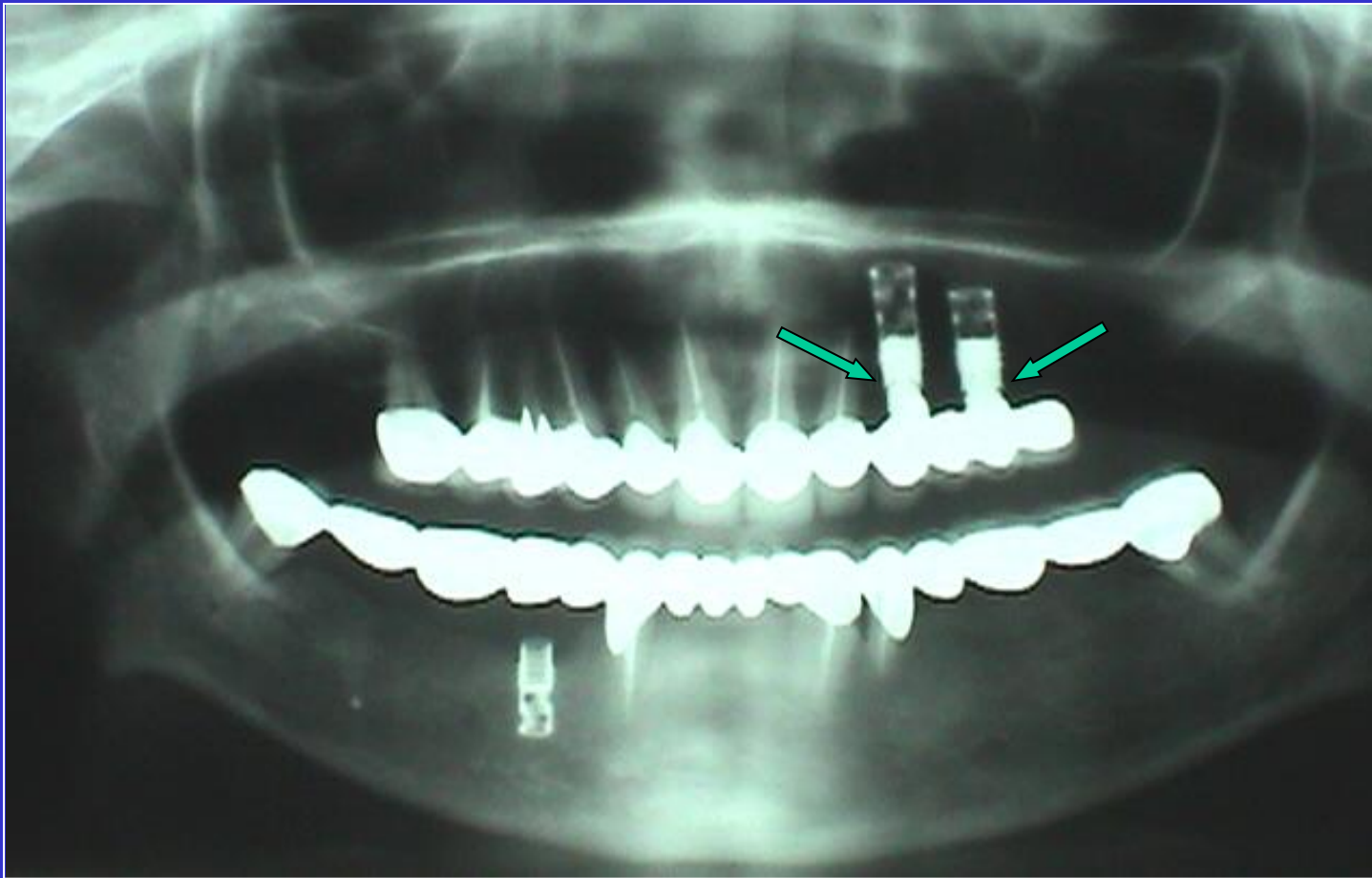


Situa ia la prezentare în anul
1990

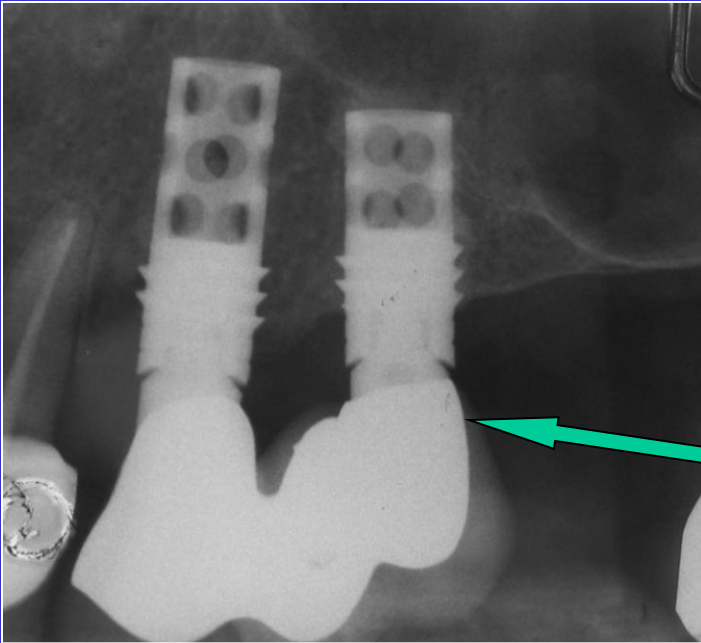
1998



Edenta ie terminal maxilar stâng : dup 8 ani
puntea total maxilar s-a decimentat de pe
implanturi... (←)

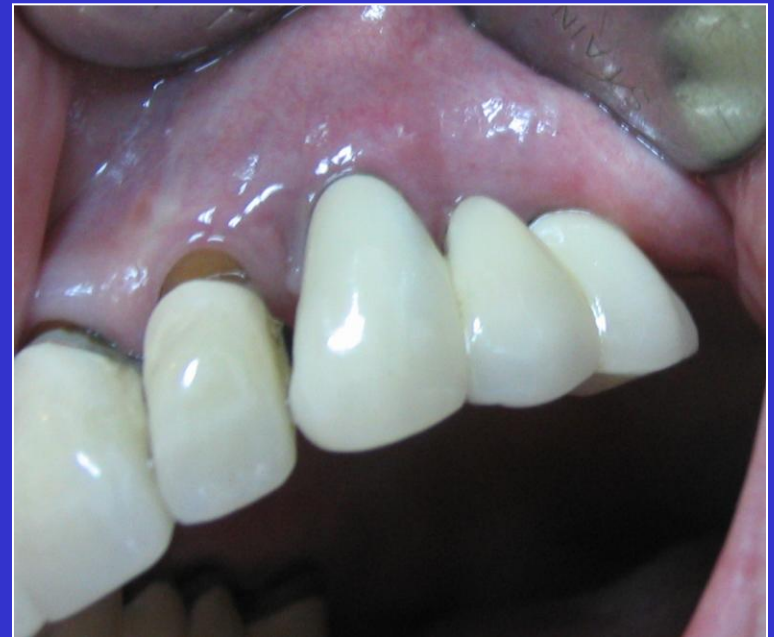1998

... iar soluția a fost secționarea punții totale maxilare între implanturi și dinții naturali și o punte nouă separat pe cele două implanturi.

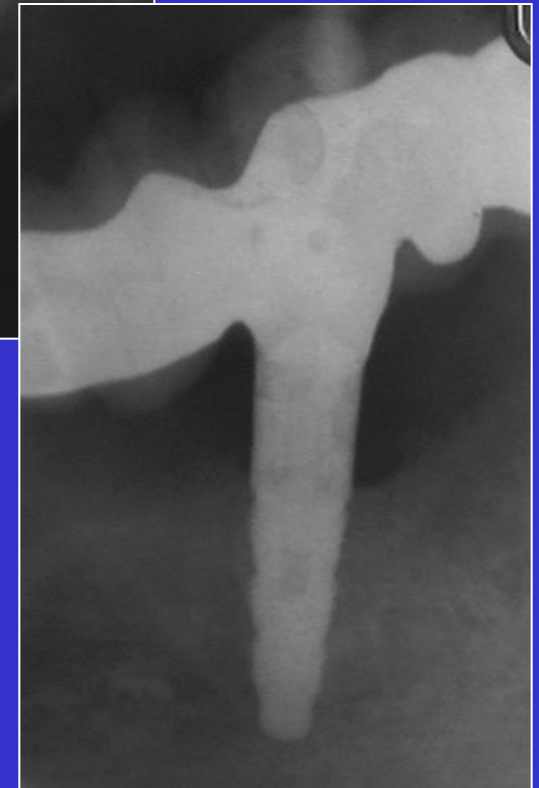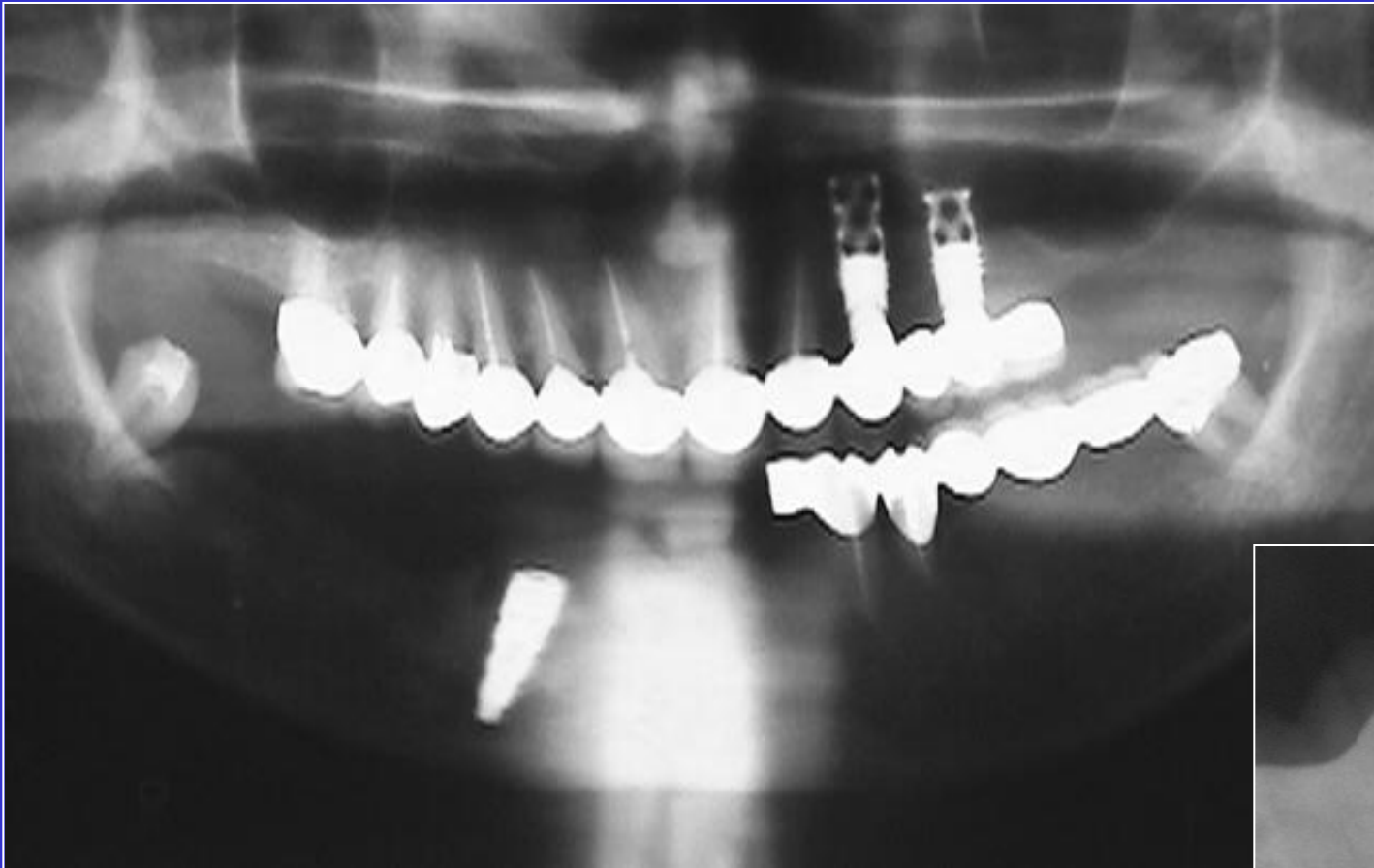


ADAPTARE "ARTIZANAL"

1. Osul s-a rezorbit până la prima spirală.
2. Bonturi protetice cimentate în implanturi dar "IMPROVIZATE" turnate pe baza unei machete de Duralay
3. Lipsa de retracție gingivală

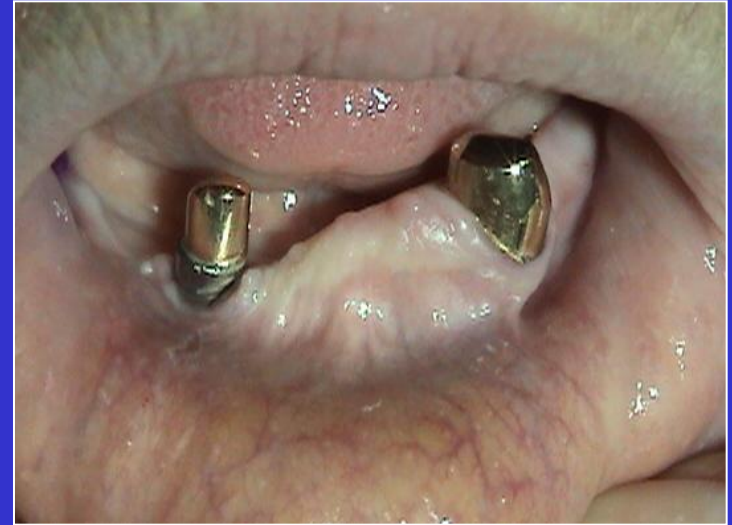
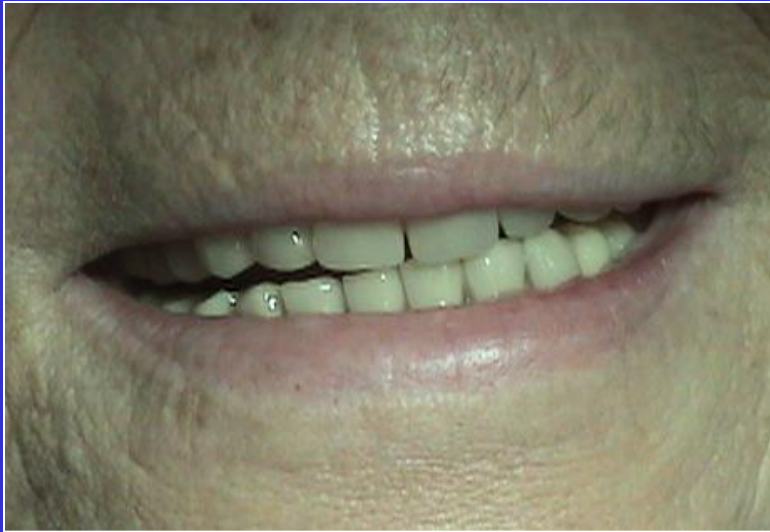
1998



La mandibul solu ia a fost înlocuirea
caninului 43 fracturat cu un implant i
refacerea pun ii mandibulare... .ne inând
seama de diferen a de mobilitate între
din ii parodontotici i un singur implant.

În anul 2003 am pierdut molarul 48...



Implantul din reg. 43 continu să stabilizeze () o proteză parțial ancorat pe coroane duble.(telescoape)

